

بررسی آلودگی انگلی ماهی بوتک (*Cyprinion macrostomum*)، برزم لبپهن (*Barbus barbulus*) و توئینی (*Capoeta trutta*) در رودخانه‌ی دز

چکیده

رودخانه‌ی دز یکی از رودخانه‌های مهم استان خوزستان می‌باشد که به دلیل تنوع ماهیان موجود در آن، نیاز به بررسی گسترده‌تر فون انگلی دارد. در این مطالعه به‌وسیله‌ی نمونه‌گیری با تور پرتابی، در فاصله‌ی بین تابستان تا زمستان ۱۳۹۳، تعداد ۶۰ قطعه ماهی از سه گونه ماهی بوتک (*Cyprinion macrostomum*)، برزم لب پهن (*Barbus barbulus*) و توئینی (*Capoeta trutta*) صید و بررسی گردیدند. ماهیان پس از صید به‌صورت زنده به آزمایشگاه منتقل و تمامی اندام‌های آن‌ها با تهیه گسترش بافتی مرطوب/خشک و رنگ‌آمیزی موردبررسی قرار گرفتند. همچنین جهت بررسی انگل‌های تک‌یاخته‌ای، نمونه‌های بافتی در فرمالین فیکس گردیده و مقاطع بافتی تهیه و انگل‌های جداشده با استفاده از کلیدهای تشخیصی، شناسایی گردیدند. انگل‌های شناسایی شده در ماهیان مورد مطالعه شامل *Ichthyophthirius multifiliis* (در پوست و آبشش)، *Myxobolus sp.* (از آبشش، کلیه و کیسه صفر)، *Dactylogyrus sp.* (از آبشش)، *Diplostomum spathaceum* (از عدسی چشم) و *Neoechinorhynchus spiramuscularis* (از روده) جدا و شناسایی گردید. در بررسی خون، کبد و کلیه ماهیان مورد مطالعه، انگلی مشاهده نگردید. در مقایسه گونه‌های ماهی مورد مطالعه، بیشترین میزان آلودگی در ماهی بوتک و در بررسی مقاطع آسیب‌شناسی، ضایعات متعددی در آبشش و پوست ماهیان آلوده مشاهده گردید و مواردی نیز پیکره تک‌یاخته در مقاطع بافتی قابل تشخیص بود. انگل‌های جداشده در این تحقیق برای اولین بار در ماهیان این رودخانه مطالعه و گزارش می‌شوند؛ همچنین *Neoechinorhynchus spiramuscularis* برای اولین بار در رودخانه دز و در ماهی توئینی گزارش می‌گردد. در این مطالعه هیچ انگل مشترکی که قابل انتقال به انسان باشد مشاهده نشد. این بررسی در راستای شناسایی فون انگلی منطقه و پیش‌بینی احتمال انتقال آن‌ها به استخرهای پرورش ماهی اهمیت دارد. با معرفی این انگل‌ها و توصیه به انجام اقدامات پیشگیرانه و کنترلی مناسب می‌توان از انتشار و انتقال این انگل‌ها به ماهیان پرورشی جلوگیری به‌عمل آورد.

واژگان کلیدی: آلودگی انگلی، بوتک (*Cyprinion macrostomum*)، برزم لبپهن (*Barbus barbulus*)، توئینی (*Capoeta trutta*)، رودخانه دز.

مقدمه

رودخانه‌ی دز یکی از رودخانه‌های پر آب و دائمی استان خوزستان می‌باشد که از لحاظ تنوع اهمیت زیادی دارد. این رودخانه از دو شاخه‌ی اصلی به نام سزار و بختیاری تشکیل شده و پس از خروج از منطقه کوهستانی شمال اندیمشک و دزفول وارد جلگه خوزستان می‌شود که پس از عبور از شهر دزفول و طی مسافت پریپچ‌وخم به طول تقریبی ۱۸۶ کیلومتر (دزفول - بند قیر) در بند قیر با رودخانه‌های شطیط و گرگر یکی شده و کارون را تشکیل داده و به سمت اهواز روان می‌شود. منطقه‌ی مورد مطالعه در این بررسی رودخانه دز بوده که حوضه آبریز آن که در محدوده

رحیم پیغان^۱

زهرا طولابی‌دزفولی^{۲*}

محمدحسین راضی جلالی^۳

بابک محمدیان^۴

امین افرا^۵

۱. استاد گروه علوم درمانگاهی، دانشکده دامپزشکی، دانشگاه شهیدچمران اهواز، اهواز، ایران
۲. دانشجوی دکتری تخصصی بهداشت آبزیان، دانشکده دامپزشکی، دانشگاه شهیدچمران اهواز، اهواز، ایران
۳. دانشیار گروه انگل‌شناسی، دانشکده دامپزشکی، دانشگاه شهیدچمران اهواز، اهواز، ایران
۴. دانشیار گروه پاتوبیولوژی، دانشکده دامپزشکی، دانشگاه شهیدچمران اهواز، اهواز، ایران
۵. دانش‌آموخته کارشناسی ارشد شیلات، واحد اهواز، دانشگاه آزاد اسلامی، اهواز، ایران

*مسئول مکاتبات:

z.tulaby@gmail.com

تاریخ دریافت: ۱۳۹۵/۰۹/۲۴

تاریخ پذیرش: ۱۳۹۶/۱۰/۱۱

کد مقاله: ۱۳۹۷۰۱۰۴۵۹

این مقاله برگرفته از طرح پژوهشی

است.

چین خوردگی‌های زاگرس میانی قرار دارد از لحاظ موقعیت جغرافیایی بر اساس سیستم $24^{\circ}0' \text{utm}$ تا $30^{\circ}25'40''$ عرض شمالی و $90^{\circ}94'34''$ تا $4^{\circ}8'35''$ طول شرقی محدود شده است. خانواده کپور ماهیان (Cyprinidae) مهم‌ترین خانواده فون ماهیان آب شیرین خوزستان را تشکیل می‌دهند. در این خانواده جنس‌های باربوس، کاپوتا و بوتک قرار گرفته‌اند (پاپهن و همکاران، ۱۳۸۴). با توجه به توسعه‌ی پرورش ماهی در استان خوزستان و امکان انتقال آلودگی‌های انگلی از ماهیان بومی به ماهیان پرورشی و از سوی دیگر به دلیل اینکه این ماهیان در منطقه مورد مطالعه، بخشی از رژیم غذایی مردم می‌باشد این بررسی انجام شد. مطالعات متعددی در ارتباط با بررسی آلودگی انگلی ماهیان آب شیرین استان خوزستان و دیگر استان‌های کشور انجام شده است. دادار و همکاران در سال ۱۳۸۹ آلودگی انگلی ماهیان آب شیرین را در رودخانه زهره بررسی کردند و ۷ گونه انگل از ۷ گونه ماهی جدا کردند (دادار و همکاران، ۱۳۸۹). مرتضایی و همکاران نیز (۱۳۷۹) انگل‌های دستگاه گوارش، تنفس و عضلات ماهیان آب شیرین، پوست، چشم و حفره بطنی در آبگیرهای استان خوزستان را بررسی کردند و سه انگل از این ماهیان جداسازی شد. از بررسی‌های دیگر در استان خوزستان در رابطه با انگل‌ها، تحقیق ابراهیم‌زاده و نبوی (۱۳۴۵) بوده که کرم‌های دستگاه گوارش و عضلات ماهیان را بررسی کردند. عباسی و همکاران (۱۳۷۴) نیز انگل‌های دستگاه گوارش، تنفس و عضلات ماهی رودخانه استان خوزستان را بررسی نمودند. با توجه به اینکه ماهیان بومی این استان جز ماهیان باارزش اقتصادی بوده و بیماری‌های انگلی آن‌ها در شرایط طبیعی می‌تواند زمینه‌ساز مشکلاتی در توسعه و تکثیر آن‌ها گردد، لذا این تحقیق جهت شناسایی انگل‌های این ماهیان صورت گرفت تا در صورت وجود بتوان با پیشگیری و کنترل مناسب از انتشار و همچنین انتقال آن‌ها به استخرهای پرورش جلوگیری به عمل آورد.

مواد و روش‌ها

نمونه‌برداری از سه گونه ماهی رودخانه دز (شکل‌های ۱، ۲ و ۳) در محدوده زمانی تابستان تا زمستان سال ۱۳۹۳ انجام گردید. تعداد نمونه ماهی مورد نیاز بر اساس دستورالعمل فائو/ناسا تعیین گردید (FAO/NACA, 2001). برای اینکار تعداد ۶۰ عدد ماهی (سه گونه و از هرگونه ۲۰ عدد) با میانگین وزن $42 \pm 3/2$ گرم و طول $13 \pm 1/5$ سانتی‌متر به صورت زنده که با تور ماهیگیری گرفته شده بودند، در پلاستیک حاوی اکسیژن به آزمایشگاه آبزیان دانشکده دامپزشکی منتقل گردیدند. از نمونه‌ها ابتدا خون‌گیری شد و پس از بیهوشی به وسیله ضربه به سر زیست-سنجی شده و سپس بررسی انگل‌های داخلی و خارجی انجام گردید. از نمونه‌های خون گسترش روی لام تهیه گردید و توسط گیمسا ۱۰ درصد رنگ‌آمیزی صورت گرفت تا از نظر انگل‌های خونی نیز بررسی گردند (Roberts, 2012).

به منظور بررسی انگل‌های خارجی اقدام به تهیه‌ی لام مرطوب از لایه‌ی موکوسی روی پوست، اطراف دهان، آبشش‌ها و باله‌های شنا گردید، سپس توسط میکروسکوپ نوری با بزرگنمایی $\times 40$ مشاهده و انگل‌های دیده‌شده ثبت گردید. پس از باز کردن محوطه شکمی، ابتدا اندام‌های داخلی از لحاظ ظاهری بررسی گردیدند و سپس از کبد، طحال، چشم، کلیه و روده لام مرطوب تهیه گردید. به منظور بررسی دقیق‌تر انگل‌های موجود در محتویات روده، آن را باز کرده و بعد از شست‌وشو، محتویات به داخل پلیت تخلیه گردید. ابتدا توسط لوپ و سپس با میکروسکوپ نوری بررسی و کیست‌ها و پریاخته‌های مشاهده‌شده (مونوژن، دیژن، آکانتوسفال)، ثبت گردیدند. همچنین به منظور بررسی هیستوپاتولوژیک تأثیر اِکتیوپترزیوس بر پوست ماهیان آلوده، از پوست و آبشش ماهیان نمونه‌برداری انجام شد. نمونه‌های تهیه‌شده در فرمالین بافری ۱۰ درصد قرار داده‌شده و به روش متداول مقطع‌گیری شده و با رنگ‌آمیزی هماتوکسیلین-ائوزین رنگ شدند (Roberts, 2012). به منظور ارزیابی میزان آلودگی از نرم‌افزارهای Excel, v.2013 و SPSS نسخه نوزدهم استفاده گردید.



شکل ۱: ماهی بوتک (*Cyprinion macrostomum*).



شکل ۲: ماهی برزم لب پهن (*Barbus barbulus*).



شکل ۳: ماهی توئینی (*Capoeta trutta*).

نتایج

بررسی فراوانی انگلی و درصد آلودگی در ماهیان مورد مطالعه در جدول ۱ نشان داده شده و با توجه به نتایج به دست آمده بیشترین میزان آلودگی در ماهی بوتک (*Cyprinion macrostomum*) مشاهده گردید؛ آلودگی در پوست، آبشش، کیسه صفرا، کلیه و چشم دیده شد. انگل‌های جدا شده در این ماهی شامل ایکتیوفتیریوس، میکسوبولوس، داکتیلوژیروس و دیپلوستوموم، در برزم لب پهن (*Barbus barbulus*) ایکتیوفتیریوس در پوست و آبشش و داکتیلوژیروس در آبشش و توئینی (*Capoeta trutta*) ایکتیوفتیریوس در پوست و آبشش و آکانتوسفال در روده بود (شکل ۴، ۵، ۶ و ۷).

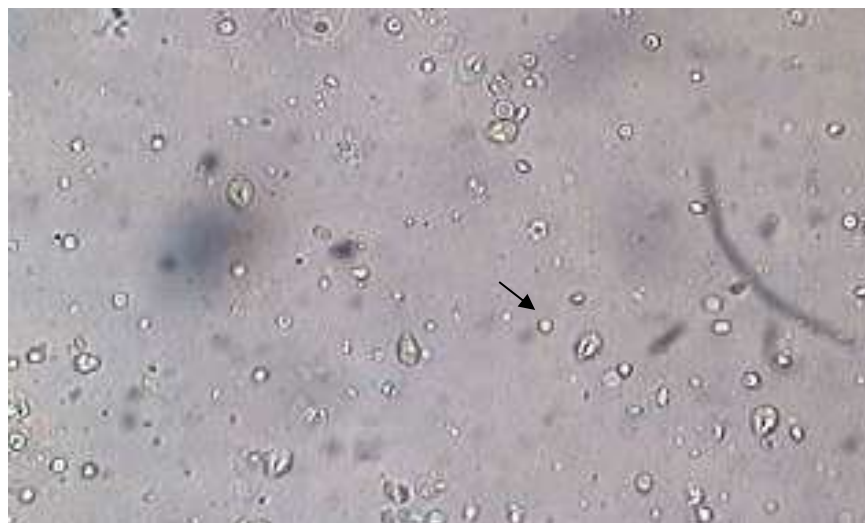جنس داکتیلوژیروس در بررسی حاضر در آبشش ماهی بوتک و توئینی مشاهده گردید، از علائم این بیماری ابری شدن پوست، قسمت‌های خاکستری مایل به سفیدروی پوست باله و خونریزی‌های کانونی روی پوست و مشکلات تنفسی است. روش تشخیص آن‌ها بر اساس تهیه لام مرطوب از آبشش و همچنین مقطع بافت‌شناسی می‌باشد (شکل ۶). *Acanthocephala* یافت شده در روده‌ی ماهی توئینی متعلق به خانواده نئواکینورینکیده و جنس نئواکینورینکوس و گونه اسپیراماسکولاریس بود. معمولاً این انگل به مخاط روده متصل بوده که به منظور تشخیص، تهیه لام مرطوب از روده لازم است (شکل‌های ۸، ۹ و ۱۰). به منظور بررسی دقیق‌تر ضایعات ایجاد شده به وسیله‌ی انگل یک از محل ضایعات (پوست و آبشش) نمونه برداری شد. در مقاطع آسیب‌شناسی پوست، تروفونت‌های انگل در لایه‌های اپیدرم و درم مشاهده گردید (شکل ۱۱). در بررسی آسیب‌شناسی نمونه‌های آبشش، بیشترین ضایعه هایپرپلازی رشته‌های آبششی و به هم چسبیدن تیغه‌های آبششی بود (شکل ۱۲).

جدول ۱: فراوانی و نوع انگل‌های یافت شده در برخی ماهیان رودخانه دز زمستان ۱۳۹۳.

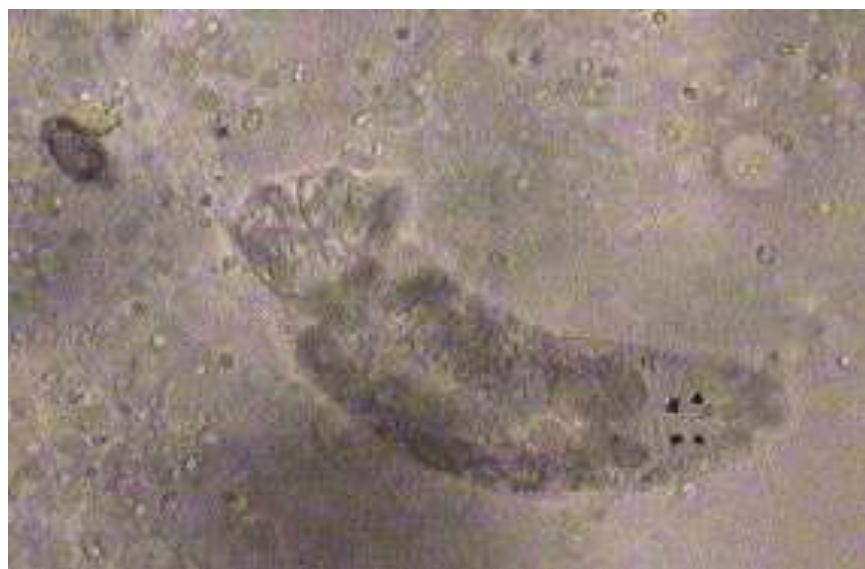نام انگل	درصد آلودگی	میزبان	اندام
<i>(Ichthyophthirius multifiliis)</i>	٪۲۰	<i>Cyprinion macrostomum</i>	پوست و آبشش
	٪۱۰	<i>Barbus barbulus</i>	
	٪۱۰	<i>Capoeta trutta</i>	
<i>(Myxobolus sp.)</i>	٪۱۰	<i>Cyprinion macrostomum</i>	کیسه صفرا، آبشش و کلیه
<i>(Dactylogyrus sp.)</i>	٪۳۰	<i>macrostomum Cyprinin</i>	آبشش
	٪۲۰	<i>Barbus barbulus</i>	
<i>(Diplostomum spathaceum)</i>	٪۲۰	<i>Cyprinion macrostomum</i>	عدسی چشم
<i>(Neoechinorhynchus spiramusculari)</i>	٪۱۰	<i>Capoeta trutta</i>	روده
در ماهیان مورد مطالعه هیچ گونه انگل خونی مشاهده نگردید.			خون



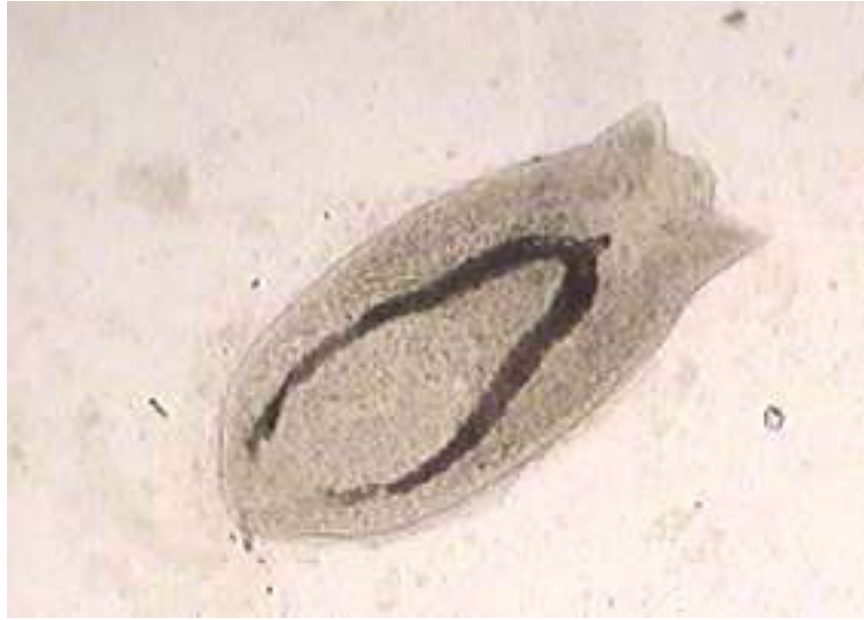
شکل ۴: تروفونت ایکتیوفتیریوس در گسترش مرطوب آبشش ماهی بوتک (*Cyprinion macrostomum*) در زمستان ۱۳۹۳.




شکل ۵: اسپورهای تک یاخته میکسوبولوس در گسترش مرطوب کیسه صفرا در ماهی بوتک (*Cyprinion macrostomum*) در زمستان ۱۳۹۳.



شکل ۶: مونوزن داکتیلوژیروس در گسترش مرطوب آبشش بوزم لب پهن (*Barbus barbulus*) در زمستان ۱۳۹۳.



شکل ۷: متاسرکر دیپلوستوموم اسپاتاسئوم در گسترش مرطوب چشم ماهی بوتک (*Cyprinion macrostomum*) در زمستان ۱۳۹۳.



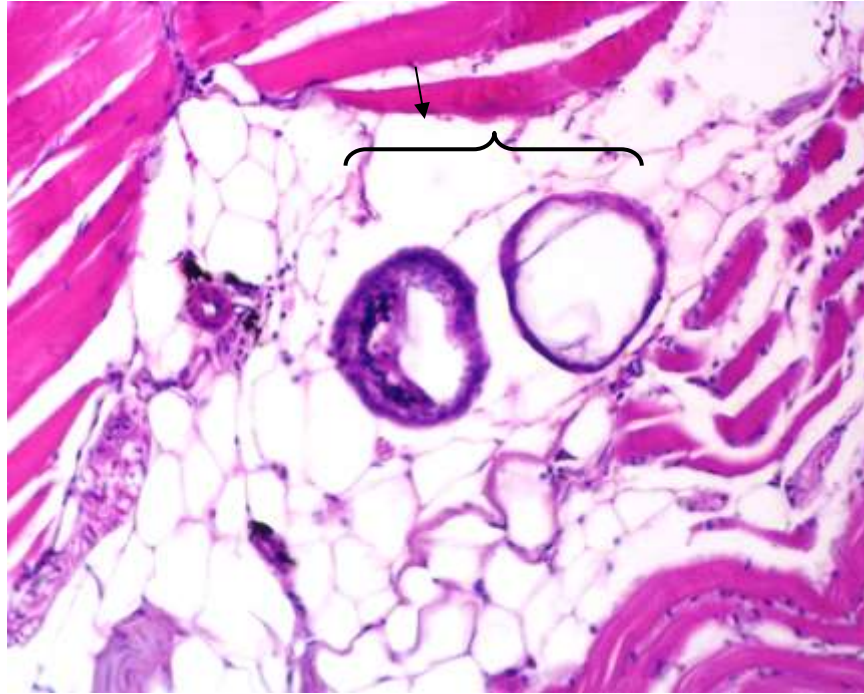
شکل ۸: قسمت قدامی انگل نئواکینورینکوس اسپیراماسکولاریس جدا شده از رودی ماهی توئینی (*Capoeta trutta*) در زمستان ۱۳۹۳.



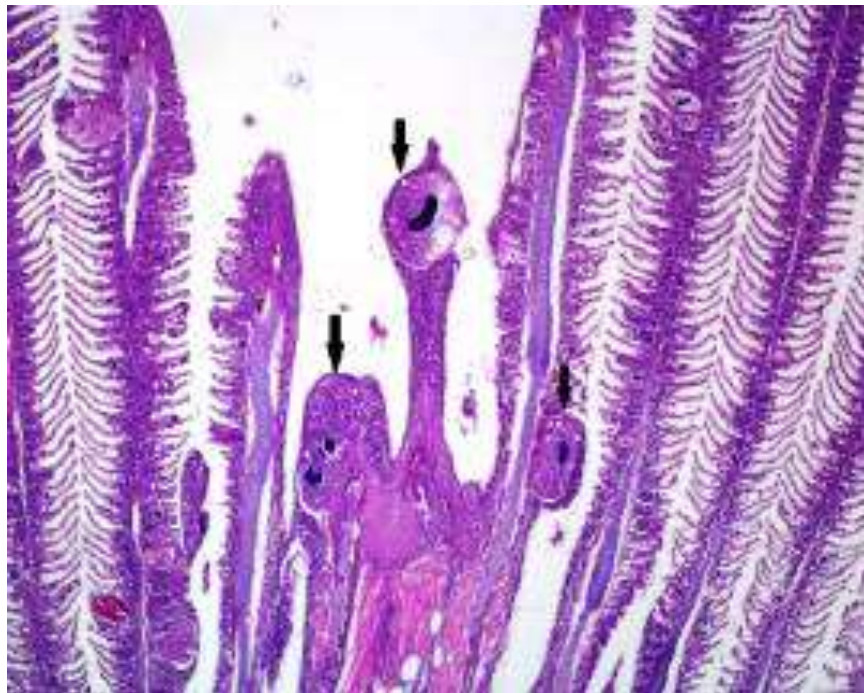
شکل ۹: قسمت خلفی انگل نئواکینورینکوس اسپیراماسکولاریس جدا شده از رودهی ماهی توئینی (*Capoeta trutta*) در زمستان ۱۳۹۳.



شکل ۱۰: قسمت قدامی انگل نئواکینورینکوس اسپیراماسکولاریس جدا شده از رودهی ماهی توئینی (*Capoeta trutta*) در زمستان ۱۳۹۳. به خرطوم کوتاه و دارای ۳ ردیف قلاب توجه شود.



شکل ۱۱: مقطع انگل اکتیوفتیریوس مولتی فیلیس (پیکان مشکی) در بافت پوست ماهی بوتک (*Cyprinion macrostomum*) (بزرگنمایی $\times 40$, H&E).



شکل ۱۲: مقطع تروفونت/اکتیوفتیریوس مولتی فیلیس در آبشش ماهی بوتک (*Cyprinion macrostomum*) در زمستان ۱۳۹۳.

به هیپرپلازی ایجاد شده و به هم چسبیدن تیغه‌های آبششی در محل اتصال انگل (پیکان مشکی) و هسته نعل اسبی توجه شود (بزرگنمایی $\times 4$, H&E).

بحث و نتیجه‌گیری

به‌طور کلی ۲ نوع انگل تک‌یاخته در ۳ گونه ماهی بررسی شده یافت و شناسایی گردید که در مشاهدات صورت گرفته در این ماهیان، تک‌یاخته ایکتیوفتیریوس مولتی فیلیس (*Ichthyophthirius multifiliis*) بیشترین انگل یافت شده به‌ویژه در ماهی بوتک (*C. macrostomum*) بود که منجر به تلفات نسبتاً زیادی در این نوع ماهی گردید. در تمامی ۶۰ عدد ماهی بررسی شده حداقل یک نوع انگل مشاهده گردید که این میزان آلودگی تهدیدی برای حیات ماهیان بومی این رودخانه می‌باشد. همان‌طور که بیان شد در بررسی حاضر بیشترین میزان آلودگی در ماهی بوتک مشاهده گردید که محل آلودگی در پوست، آبشش، کیسه صفرا، کلیه و چشم بود. انگل ایکتیوفتیریوس در ماهی بنی در استان خوزستان توسط راهدار و همکاران گزارش گردید. این محققان آلودگی ماهیان منطقه‌ی شادگان به این انگل را ۴ درصد گزارش نمودند (راهدار و همکاران، ۱۳۸۶). ایکتیوفتیریوس یکی از رایج‌ترین بیماری‌های ماهیان آب شیرین است (Noga, 2010; Matthews, 2005). این تک‌یاخته متعلق به خانواده Ichthyophthiriidae می‌باشد. از این جنس تنها یک گونه به نام مولتی فیلیس وجود دارد که شایع‌ترین انگل خارجی ماهیان آب شیرین است. این انگل به‌وسیله‌ی مژه‌های اطراف بدن و هسته بزرگ نعل اسبی (ماکرونوکلئوس) تشخیص داده می‌شود. حرکت این انگل بسیار بطئی بوده و اندازه‌ی آن نیز درشت است به‌نحوی که با بزرگنمایی کم میکروسکوپ نیز به‌راحتی دیده می‌شود. تمام ماهیان آب شیرین به این بیماری حساس هستند در صورتی که ماهیان بدون فلس از قبیل گربه‌ماهی و لوچ به این بیماری مقاوم‌اند. مرگ‌ومیر در این بیماری ممکن است به ۱۰۰ درصد برسد (Woo, 2006). تک‌یاخته‌ی ایکتیوفتیریوس به دلیل طیف وسیع میزبانی و جغرافیایی یکی از مهم‌ترین تک‌یاخته‌های بیماری‌زا در ماهیان است (Martins et al., 2015). بیماری ایکتیوفتیریوزیس در حال حاضر یک از مشکلات عمده‌ی صنعت پرورش ماهیان گرمابی، سردابی و زینتی کشور می‌باشد که همه‌ساله ضایعات سنگینی را به ماهیان پرورشی به‌ویژه بچه ماهیان وارد می‌سازد. این بیماری در ماهیان وحشی منابع آبی کشور نیز دیده‌شده است. میزان آلودگی لای ماهیان تالاب انزلی به این انگل ۴/۷ درصد گزارش شده است (اسد زاده منجیلی و همکاران، ۱۳۷۹). همچنین این بیماری در ماهیان دریاچه‌ی فارس نیز دیده‌شده است (برزگر و همکاران، ۱۳۷۹).

تروفوزوئیت ایکتیوفتیریوس در بافت پوششی پوست یا آبشش به شکل یک نودول تشکیل می‌شود، بعد از تغذیه کردن از پوست یا آبشش، بافت پوششی پاره شده و میزبان را ترک کرده و مرحله تومونت تشکیل می‌شود. تومونت یک کپسول را ترشح نموده که می‌تواند به‌وسیله آن به گیاهان، دانه‌ها یا سایر اشیاء متصل شود. بیش از ۱۰ بار تقسیم دوتایی انجام داده و تومایت و سپس ترونوت به شکل متحرک تشکیل می‌شود که فرم عفونی‌زا را ایجاد می‌کند (Macmillan, 1991).

تروفونت‌های ایکتیوفتیریوس به شکل نودول‌های سفیدرنگی در سطح بدن ماهی دیده‌شده که ممکن است تا ۱ میلی‌متر باشند. ضایعات شدید پوست و آبشش به دلیل تخریب بافت و تغذیه از آن‌ها منجر به التهاب، تکثیر سلول‌های موکوسی، اتصال لاملاهای ثانویه و نکروز شده که به دنبال آن مرگ‌ومیر بالایی رخ می‌دهد (Tancredo et al., 2016). تشخیص بر اساس مژه‌ها و هسته‌های بزرگ نعل اسبی شکل می‌باشد. درمان باید به مدت یک هفته ادامه داشته باشد زیرا سیکل زندگی انگل در طی ۳ تا ۷ روز کامل می‌شود. از درمان‌های مؤثر که البته فقط در ماهیان غیرخوراکی مجاز است، می‌توان مالاثیت فرمالین را نام برد؛ در ماهیان پرورشی افزایش شوری و یا استفاده از فرمالین می‌توانند در روند درمان نقش داشته باشند (Schmahl et al., 1992; Gilbert et al., 1979).

Al-Marjan و همکاران (۲۰۱۶) در بررسی آسیب‌شناسی آبشش ماهیان طلایی آلوده به ایکتیوفتیریوس، افزایش اندازه‌ی سلول‌ها (هایپرتروفی)، افزایش تعداد سلول‌ها (هایپرپلازی)، اتصال لاملاهای ثانویه و اتساع عروق در قاعده‌ی لاملای اولیه را مشاهده کردند. آن‌ها دریافته‌اند که تغییرات آسیب‌شناسی ایجادشده توسط این تک‌یاخته منجر به کاهش سطح تنفسی و به دنبال آن حالت خفگی و مرگ می‌شود. این تغییرات در آبشش ماهیان آلوده به ایکتیوفتیریوس در مطالعه‌ی حاضر نیز مشاهده گردید.

تک‌یاخته Myxosoa متعلق به خانواده Myxobolidae می‌باشد. یکی از جنس‌های این خانواده میکسوبولوس (*Myxobolus sp.*) بوده که اسپور آن بیضی یا تخم‌مرغی شکل به اندازه حدود 18×12 میکرون، دارای اسپوروپلاسم و دو کپسول قطبی (در نمونه زنده خاصیت انعکاس نور دارد) است. روش تشخیص آن تهیه لام مرطوب از بافت عفونی و مشاهده اسپورهای آن، همچنین رنگ‌آمیزی اسپورها و تهیه مقطع بافت‌شناسی از بافت عفونی است (Noga, 2010) (شکل ۵).

انگل میکسوبولوس در کیسه صفرا، آبشش و کلیه ماهی بوتک مشاهده گردید که درمان این بیماری بر اساس ضدعفونی کردن آب و جدا کردن ماهیان آلوده و استفاده از فوماژیلین خوراکی می‌باشد (Noga, 2010).

آلودگی انگل داکتیلوژیروس در ماهیان رودخانه زریوار در استان کردستان (Bozorgnia et al., 2012) و همچنین در ماهیان رودخانه آرمن در استان چهارمحال بختیاری (Raissy and Ansari, 2012) گزارش شده است. این انگل مونوژن از انگل‌های رایج پوست و آبشش ماهیان آب‌شور و شیرین محسوب می‌شود (Bychowsky, 1957; Woo, 2006). از مهم‌ترین دلایل عفونت شدید، می‌توان به آمونیاک یا نیترات بالا و همچنین آلودگی با مواد آلی اشاره کرد که انگل می‌تواند به راحتی در این شرایط تکثیر پیدا کند. این انگل از لایه‌های سطحی آبشش تغذیه کرده که این باعث هایپرپلازی بافت پوششی یا خونریزی می‌شود (Kabata, 1985).

Diplostomum spathaceum جز ترماتوهای دیژن چشم بوده و هجوم تعداد زیادی از متاسرکهای این انگل به شبکیه و زجاجیه می‌تواند منجر به کوری انگلی در ماهیان گردد. طول دیپلوستوموم حدود 0.4 میلی‌متر بوده و دوره‌ی تخریب عدسی چشم به حدود ۸ ماه و یا بیشتر زمان نیاز دارد (جلالی جعفری، ۱۳۷۷).

در مطالعه حاضر ترماتود دیپلوستوموم در عدسی چشم ماهی بوتک شناسایی گردید که متاسرکر آن در میزبان واسط (ماهی) به سمت عدسی چشم رفته و ایجاد کاتاراکت می‌کند. برای عفونی شدن ماهی، میزبان واسط حاوی سرکر که معمولاً حلزون است توسط ماهی خورده می‌شود. جهت پیشگیری می‌توان حلزون‌ها را با سولفات مس یا آهک‌پاشی استخرها کنترل کرد. در فصول رشد حلزون‌ها ضدعفونی استخرها باید ۲ یا ۳ بار انجام شود و با توجه به اینکه حلزون‌ها بیشترین فعالیت را در شب دارند، ضدعفونی کردن در این زمان ارجح است (Francis-Floyd et al., 1997). در ایران این بیماری به وسیله دو گونه *Diplostomum spathaceum* و *Diplostomum huronense* گزارش گردیده که به دلیل اهمیت، تنها مورد اول بحث می‌شود. اغلب ماهیان آب شیرین ایران در نقاط مختلف کشور نظیر آذربایجان، خوزستان و مازندران به این انگل آلوده‌اند. این بیماری از چشم اکثر ماهیان پرورشی از قبیل کپور معمولی، آمو و کپور نقره‌ای گزارش شده است (شریف روحانی، ۱۳۷۴).

تحقیقات متعددی راجع به انگل‌های پریاخته داخلی ماهیان در استان خوزستان انجام شده است. ابراهیم‌زاده و نبوی (۱۳۴۵)، کرم‌های دستگاه گوارش و عضلات و انگل‌های دستگاه گوارش و تنفس ماهیان استان خوزستان را بررسی و ۱۷ انگل از ۱۱ گونه ماهی را گزارش نمودند. همچنین مغینمی (۱۳۷۴) در دو تحقیق جامع در سال‌های ۱۳۷۰ و ۱۳۷۵ راجع به انگل‌های ماهیان اقتصادی هورالعظیم و ماهیان پرورشی کارگاه‌های حوزه کارون مجموعاً ۲۳ انگل را گزارش نمودند.

در تحقیقات گسترده انجام شده توسط پازوکی و همکاران (۱۳۹۱) در مجموع ۸ گونه انگل پریاخته داخلی شامل *Diplostomum*، *Contracaecum*، *philometra* (۲ گونه)، *Rhabdocona*، *Pseudocapillaria*، *Neoechinorhynchus*، *Asymphyllodora* در ماهیان بومی استان خوزستان یافت گردید. از تحقیقات دیگر در این زمینه تحقیق دادار و همکاران در سال ۱۳۸۹ بود که آلودگی انگلی ماهیان را در رودخانه‌ی زهره بررسی و ۷ نوع انگل از ۷ گونه ماهی جدا کردند که شامل، آنیزاکیس (روده)، کنتراسکوم (روده)، بوتریوسفالوس (روده)، بولوسفالوس (روده)، لئوسراتوس (روده)، نئوآکینورینکوس (روده) و ارگازیلوس (پوست) بودند. مطالعات بر روی آکانتوسفال‌های ماهیان ایران به‌طور محدود انجام شده است. این انگل‌ها دارای طیف میزبانی وسیع بوده و گونه‌های مختلف ماهیان آب شیرین به‌ویژه کپورماهیان را آلوده می‌کنند. انگل نئوآکینورینکوس تا حد جنس در روده‌ی سیاه ماهی سفیدرود و از رودخانه زریوند مشاهده شده بود. همچنین گونه نئوآکینورینکوس *تایلوسوری (Neoechinorhynchus tylosori)* از ماهیان بیاح، شلج، گربه‌ماهی هور شادگان و در برزم لب‌پهن برای اولین

بار گزارش گردید (پازوکی و همکاران، ۱۳۹۱). در مطالعه‌ی حاضر برای اولین بار در رودی ماهی توتینی، *تئوآکینورینکوس اسپیراماسکولاریس* (*Neoechinorhynchus spiramuscularis*) شناسایی گردید. این انگل به‌ندرت در ماهیان پرورشی یافت شده که این به دلیل سیکل زندگی پیچیده‌ای است که نیاز به یک یا دو میزبان واسط دارد. عفونت کم برای ماهی مشکلی ایجاد نمی‌کند ولی در صورتی که تعداد زیادی انگل وجود داشته باشد می‌تواند باعث آسیب شدید روده شود. مهم‌ترین ویژگی تشخیص انگل داشتن ۱۸ قلاب در ۳ ردیف و در هر ردیف ۶ قلاب در انتهای قدامی بدن است؛ قلاب‌های ردیف اول ناحیه قدامی خرطوم بزرگ‌تر از ردیف دوم و همچنین قلاب‌های ردیف دوم بزرگ‌تر از ردیف سوم هستند (جلالی جعفری، ۱۳۷۷). این انگل دارای کوتیکول ولی فاقد سیستم گوارش است و غذای هضم شده به‌وسیله میزبان را از طریق سطح بدن جذب می‌کند (Amin et al., 2014; Yamaguti, 1963). برای کنترل آکانتوسفال‌ها در منابع آبی طبیعی باید حتی‌المقدور تمام ماهیان مبتلا که دارای ضعف و لاغری شدید هستند جمع‌آوری شده و امعاء و احشای آن‌ها نابود شود، البته این روش زمانی مفید خواهد بود که تعداد ماهیان مبتلا زیاد نباشد (جلالی جعفری، ۱۳۷۷). با بررسی لام‌های تهیه‌شده و بررسی دقیق آن‌ها هیچ‌گونه انگل خونی مشاهده نگردید؛ که از دلایل آن می‌توان به عدم حضور میزبانان واسط از جمله زالوها اشاره کرد.

انگل‌های جداشده از اندام‌های ذکرشده تأثیری در بازارپسندی ماهی و نیز خطر زئونوز بودن را ندارند. مبارزه‌ی مستقیم با عوامل انگلی ماهیان در رودخانه‌ها و دریاچه‌ها و سایر منابع آبی تقریباً امکان‌پذیر نبوده و یا با مشکلات زیادی همراه است، لذا توصیه می‌گردد که بر اساس شیوه‌های غیرمستقیم این بیماری‌ها کنترل گردند. از جمله روش‌های غیرمستقیم می‌توان به از بین بردن میزبانان واسط و حذف مخازن بیماری اشاره کرد. برای جلوگیری از انتشار بیماری باید ماهیان بیمار یا مرده را به‌سرعت از محل جمع‌آوری کرده و از بین برد. همچنین باید از ریختن امعاء و احشای ماهی در آب‌های طبیعی جلوگیری کرد. در این تحقیق شناسایی و گزارش انگل‌های ماهیان مورد مطالعه برای اولین بار در رودخانه دز انجام گردید. بررسی انگل‌های ماهیان هر منطقه و گزارش آن‌ها از کارهای ضروری بهداشتی (از نظر تشخیص وجود انگل‌های مشترک با انسان و انگل‌های قابل انتقال به ماهیان پرورشی) دارد. در این بررسی عدم وجود انگل مشترک با انسان یافته خوبی است اما با توجه به خطر انتقال این انگل‌ها به ماهیان پرورشی، این تحقیق اهمیت زیادی در پیش‌بینی احتمال انتقال آن‌ها به استخرهای پرورش از طریق آب ورودی به مزارع دارد؛ بنابراین با پیشگیری و کنترل مناسب می‌توان از انتشار و انتقال آن‌ها جلوگیری به‌عمل آورد.

سپاسگزاری

این تحقیق در قالب گرنت (۱۳۹۳) با استفاده از امکانات دانشکده‌ی دامپزشکی دانشگاه شهید چمران اهواز انجام گردید، در این خصوص از اعطای پژوهانه معاونت محترم پژوهشی دانشگاه شهید چمران اهواز تشکر و قدردانی می‌گردد.

منابع

- اسدزاده‌منجیلی، ع.، مخیر، ب. و جلالی جعفری، ب.، ۱۳۷۹. بررسی بهداشتی و بیماری‌های انگلی خارجی کپور ماهیان پرورشی در سیستم پین کالچر تالاب انزلی. مجله پژوهش و سازندگی، ۱۳(۲): ۱۰۲-۹۶.
- ابراهیم‌زاده، ا. و نبوی، ل.، ۱۳۴۵. بررسی کرم‌های دستگاه گوارش و عضلات ماهیان خوزستان و ارتباط آن‌ها با آلودگی‌های انسانی. پایان‌نامه دکتری عمومی، دانشکده دامپزشکی، دانشگاه شهید چمران اهواز، شماره ۷۸/۵، صفحه ۱.
- برزگر، م. و جلالی جعفری، ب.، ۱۳۷۹. انگل‌های ماهیان دریاچه کافتز. انتشارات جغرافیایی و اهمیت اقتصادی آن‌ها، مجله دامپزشکی ایران، ۳ (۵).
- پازوکی، ج.، معصومیان، م. و سید مرتضایی، س. ر.، ۱۳۹۱. بررسی برخی از انگل‌های پریاخته‌ای داخلی در باربوس ماهیان منابع آبی مهم استان خوزستان. مجله پژوهش و سازندگی، شماره ۹۴، صفحات ۴۴-۳۷.

- پاپهن، ف.، ولی‌نژادزوارق، ع. ا. و حقوقی‌راد، ن.، ۱۳۸۴. شناسایی مونوزن‌ها و اثر تراکم جمعیتی آن‌ها در ماهیان شیربت و بنی رودخانه کارون در اهواز. مجله دانشکده دامپزشکی دانشگاه تهران، دوره ۵۹، شماره ۳، صفحات ۲۸۸-۲۸۳.
- جلالی‌جعفری، ب.، ۱۳۷۷. انگل‌ها و بیماری‌های انگلی ماهیان آب شیرین ایران. معاونت تکثیر و پرورش آبزیان، شرکت سهامی شیلات ایران. ۵۶۴ ص.
- دادار، م.، بیغان، ر. و راضی‌جلالی، م. ح.، ۱۳۸۹. بررسی آلودگی ماهیان رودخانه زهره استان خوزستان به انگل‌های پریاخته. مجله دامپزشکی ایران، شماره ۳، صفحات ۴۲-۳۰.
- راهدار، م.، مصباح، م. و وزیریان‌زاده، ب.، ۱۳۸۶. بررسی انگل‌های داخلی و خارجی زئونوز ماهی بنی (*Barbus sharpeyi*) در شادگان و سوسنگرد. مجله بهداشت دانشگاه جندی‌شاپور، شماره ۱، صفحات ۵۶-۴۹.
- شریف‌روحانی، م.، ۱۳۷۴. بررسی آلودگی‌های انگلی ماهیان تالاب هامون. مهندسین مشاور آبی گستر، تهران، ایران، صفحات ۵۰-۱.
- عباسی، س.، مرتضایی، س. ر. و شریف‌پور، ع.، ۱۳۷۴. بررسی آلودگی انگلی دستگاه گوارش ماهیان استخوانی خوزستان. انتشارات موسسه تحقیقات و آموزش شیلات ایران، استان خوزستان، صفحات ۲۵-۱۲.
- مرتضایی، س. ر.، موبدی، ا. و فرحناک، ع.، ۱۳۷۹. آلودگی چندگونه از ماهیان آب شیرین به انگل‌های کرمی در آبگیرهای استان خوزستان. مجله علمی شیلات ایران، شماره ۴۷، ۹ (۱): صفحات ۳۶-۲۵.
- مغینمی، س. ر.، ۱۳۷۴. گزارش نهایی پروژه مطالعه‌ی آلودگی انگلی در ماهیان بومی تالاب هورالعظیم و دشت آزادگان. موسسه تحقیقات و آموزش شیلات ایران، صفحه ۱۰۷.

Al-Marjan, K. S. N. and Abdullah, S. M., 2016. Histopathological Changes in Gills of Goldfish, *Carassius auratus* (Linnaeus, 1758) Infested with *Ichthyophthirius multifiliis* Fouquet, 1876 from Erbil Aquariums. ZANCO Journal of Pure and Applied Sciences, 28 (3): 20-23.

Amin, O. M., Heckmann, R. A. and Van Ha, N., 2014. Acanthocephalans from fishes and amphibians in Vietnam, with descriptions of five new species. Parasite, 21:53.

Bozorgnia, A., Youssefi, M. R., Barzegar, M., Hosseinifard, S. M. and Ebrahimpour, S., 2014. Biodiversity of Parasites of fishes in Gheshlagh (Vahdat) Reservoir, Kurdistan Province, Iran. World Journal of Fish and Marine Sciences, 4(3): 249-253.

Bychowsky, B. E., 1957. Monogenetic Trematodes: Their Systematics and Phylogeny. Akad. Nauk. USSR, 509 p. (English translation by A.I.B.S., Washington, DC, W.J. Hargis, Jr., ed., 1961, Virginia Inst. of Mar. Sci. Trans. Ser. 1).

FAO/NACA, 2001. Manual of procedures for the implementation of the Asia Regional Technical Guidelines on Health Management for the Responsible Movement of Live Aquatic Animal. FAO Fisheries Technical. P. 106.

Francis – Floyd, R., Gildea, J., Reed, P. and Klinger, R., 1997. Use of Bayluscide (Bayer 73) for snail control in fish ponds. Journal of Aquatic Animal Health, 9: 41-48.

Gilbert, J. P., Gratzek, J. B. and Brown, J., 1979. An in vitro method for testing the synergistic action of parasiticides using malachite green and formalin as a model system. Journal of Fish Diseases, 2: 191-196.

Kabata, Z., 1985. Parasites and Diseases of Fish Cultured in the Tropics. (1st edition). Taylor and Francis, London and Philadelphia, 318.

MacMillan, J. R., 1991. Biological factors impinging upon control of external protozoan fish parasites. Annual Review of Fish Diseases, 1: 119-131.

Martins, M. L., Cardoso, L., Marchiori, N. and Pádua, S. B., 2015. Protozoan infections in farmed fish from Brazil: Diagnosis and pathogenesis. Brazilian Journal of Veterinary Parasitology, 24: 1-20.

Matthews, R. A., 2005. *Ichthyophthirius multifiliis* Fouquet and ichthyophthiriosis in freshwater teleosts. Advances in Parasitology, 59: 159-241.

Noga, E. J., 2010. Fish Disease Diagnosis and Treatment. Second Edition, pp. 123-230.

Raissy, M. and Ansari, M., 2012. Parasites of some freshwater fish from Armand River, Charmahal va Bakhtiari Province, Iran. Iranian Journal of Parasitology, 7 (1): 73-79.

Roberts, R. J., 2012. *Fish Pathology*. Fourth Edition. Medicine and Health Science Books. London, PP. 440-448.

Schmahl, G., Ruider, S., Mehlhorn, H., Schmidt, H. and Ritter, G., 1992. Treatment of fish parasites: Effects of a mediated food containing malachite green on *Ichthyophthirius multifiliis*. *Parasitology Research*, 78 (3):183-92.

Tancredo, K. R., Gonçalves, E. L. T. and Martins, M. L., 2016. Histopathological analyses of native silver catfish *Rhamdia quelen* (Quoy and Gaimard, 1824) immunized against and challenged with live theronts of *Ichthyophthirius multifiliis*. *Journal of Applied Ichthyology*, PP. 1-7

Woo, P. T. K., 2006. *Fish Diseases and Disorders: 1. Protozoan and metazoan infections.* 2nd. Edition, CAB International, PP. 116-444.

Yamaguti, S., 1963. *Parasitic Copepoda and Branchiura of Fish.* Interscience Publishers, New York, 1104 p.